

屈筋腱狭窄性腱鞘炎(ばね指)に対するsplint療法



○金子翔拓^{1, 2)}, 坪田貞子²⁾

1) 医療法人社団 篠路整形外科
2) 札幌医科大学 大学院保健医療学研究科

はじめに

屈筋腱狭窄性腱鞘炎(ばね指)の治療

Evansらはsplintを用いた保存療法により4~6wで改善すると報告。しかし、実際にsplintを用いて改善した例や症状が慢性化した例に対する報告は少ない。今回、Linderら(1998)が作成したMP extension block splintを用いて、高齢者におけるばね指の病期分類がgrade4とgrade3の2症例に、うち1例は発症から1年4ヵ月経過した慢性例で良好な成績を得たので報告する。

grade	症状	
grade1	腱腫痛あり	クリックなし
grade2	腱腫痛あり	クリックあり
grade3	弾発現象あり	弾発現象
grade4	自動伸展可能	通過困難
grade5	自動伸展不可能	通過不能

屈筋腱狭窄性腱鞘炎の病期分類

症例1

- 1) 基本情報：74歳，女性，右利き。
夫，娘と3人暮らしでADL自立，主婦。
- 2) 診断名：左中指屈筋腱狭窄性腱鞘炎(発症より1年4ヵ月)
- 3) 現病歴：H19年1月，左中指の運動時に痛みが出現，MP関節掌側部に圧痛。経過観察していたが，中指の自動伸展が困難となる。H20年5月1日に受診，腱鞘内注射，手術を勧められるも拒否し，OT介入となる。
主訴は，「注射や手術をせずに治してほしい。」
- 4) 治療前評価：熱感・腫張なし。
MP関節掌側部に腱腫痛・圧痛あり。
病期分類grade4，自動伸展不可・他動伸展可能。
運動時VAS 10cm，安静時痛・夜間痛なし。
ADLでは物を握る，手を付く等が疼痛の為困難。

症例2

- 1) 基本情報：79歳，男性，右利き，ADL自立，無職。
- 2) 診断名：左環指屈筋腱狭窄性腱鞘炎(発症より1ヵ月)
- 3) 現病歴：H20年6月，左環指に疼痛出現するも経過観察。同年7月に環指に弾発現象が生じ受診，OT介入となる。主訴は，「弾発現象の改善。」
- 4) 治療前評価：熱感・腫張なし。
MP関節掌側部に腱腫痛・圧痛あり。
病期分類grade3，自動伸展可能も弾発あり。
運動時VAS 7.5cm，安静時痛・夜間痛なし。
ADLでは物を握ることが疼痛の為困難。

方法

MP extension block splintを作成。MP関節伸展位0° (図1,2,3)。splint素材はイージーフォーム3.2mm (酒井医療社製)を使用。splintは，日中・夜間の装着を義務づけ，ADLでの罹患指の使用に制限は設けず使用を促した。訓練時にはsplintを外し，MP関節が伸展拘縮しないようpassive ROM-exを実施。



図1. MP extension block splint

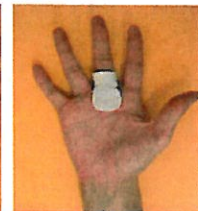


図2. splint装着時

結果

症例1：6週間にて病期分類がgrade4からgrade1へ，運動時VAS 0cm。
症例2：4週間にて病期分類がgrade3からgrade1へ，運動時VAS 0cm。
両例ともに弾発現象は改善し，疼痛も消失。さらにはADLでの疼痛も消失した。
治療開始後，約1年経過した現在まで再発なく日常生活に支障がない。

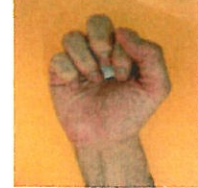

図3. 装着時grip

考察

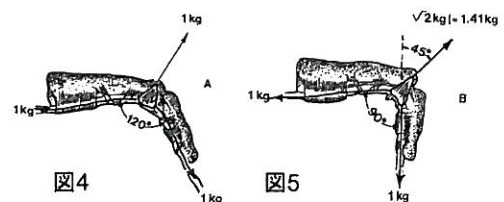
Singhら(2006)はgrade3以上の症例では弾発現象が生じるため手術適応になるとし，堀内(2007)は腱鞘内注射の有用性を報告している。しかし，高齢者のみならず，装具療法は身体的負担の少なさからも，第一選択肢として推奨されるべきである。

本結果より，装具療法のみで，2例に治療効果を認めた。これはsplint療法によりMP関節を伸展位に保持，A1 pulleyへのストレスを回避できた可能性がある。

図4, 5はMP関節の屈曲角度が増大すると，A1 pulleyへの腱によるtensionの増大を示す (Brand 1981)。



Extension splintのMP関節屈曲角度は0~15°が良い (Evans 1988) としており，今回は0°に設定したことでA1 pulleyへの腱による圧迫力や摩擦力をより軽減。



引用文献

また，今回は慢性例への効果が認められたが，Cameron(2003)は慢性炎症とは，Healing processが崩壊し，修復と炎症が同時に繰り返しかえし起こる状態が数ヵ月から数年経過していることとしており，MP extension block splintにより，手の使用による炎症と修復の繰り返しの防止することで，結果的にはA1 pulley部での炎症を沈静化し，Healing processを促進させたと考える。

結語

MP extension block splint がばね指の病期分類grade4, grade3の2症例に有効だった。